Lane Medical Library

Fibroma molluscum labii maioris dextri.

Inaugural - Dissertation

zur

Erlangung der Doctorwürde

in der

Medicin, Chirurgie und Geburtshilfe,

welche

nebst beigefügten Thesen

mit Zustimmung der hohen Medizinischen Fakultät

der Königl. Universität zu Greifswald

am

Dienstag, den 2. März 1897

Nachm. 2 Uhr

öffentlich vertheidigen wird

Hans Geldner

aus Schlesien.

Opponenten:

Herr Dr. med. Fricke, prakt. Arzt.

Herr cand. med. Caspary.

Greifswald.

Druck von Julius Abel.

1897.

Digitized by the Internet Archive
in 2026

https://archive.org/details/IA40154003_0145

Gewidmet dem Andenken

seines teuren, unvergesslichen Vaters.

Im Januar dieses Jahres kam in der Greifswalder Frauenklinik ein Fall von Tumorenbildung an den äusseren weiblichen Genitalien zur Beobachtung, der wegen seiner grossen Seltenheit es wohl wert ist, durch einen ausführlicheren Bericht der Vergessenheit entrissen zu werden.

Patientin ist die 46 Jahre alte Fischersfrau namens Darmer aus Insel Koos bei Leist. Ihre beiden Eltern sind an unbekannter Todesursache gestorben. Von ihren Geschwistern leben 4 Schwestern und sind gesund. 1 Schwester ist im frühesten Kindesalter an ebenfalls unbekannter Todesursache gestorben. In den fünfziger Jahren hat Pat. einen Bruder angeblich an Wassersucht verloren. Luetische oder tuberculöse Belastung wird abgeleugnet. Als Kind will sie immer gesund gewesen sein, nur als 21jährige verheiratete Frau hat Pat. Brustfellentzündung gehabt, und auch nach der Genesung hat sie vielfach über Stiche zu klagen gehabt. Menstruation hat Pat. vom vierzehnten Lebensjahre an gehabt und zwar immer regelmässig alle vier Wochen und jedesmal vier Tage lang ziemlich reichlich. Sechs Wochenbette hat Pat. hinter sich, die alle gut und glatt abgelaufen sind. Von den sechs Kindern leben fünf und sind gesund, während eins im Alter von dreiviertel Jahren an Brechdurchfall gestorben ist. Den genauen Anfang ihres jetzigen Leidens vermag Pat. in keiner Weise zu bestimmen, nur weiss sie anzugeben,

dass sie vor etwa drei Jahren eine halbfaustgrosse Geschwulst an der rechten Labie bemerkte. Ganz allmählich nahm die Geschwulst an Umfang zu und zwar vollkommen unabhängig vom Eintreten der Menstruation, sowie von der noch vor $1\,^3/_4$ Jahren durchgemachten letzten Schwangerschaft. Über Schmerzen oder irgend welche Beschwerden hat sie durch die Geschwulst gar nicht zu klagen gehabt. Nur beim Wasserlassen war ihr die Geschwulst infolge ihrer Grösse unbequem. Sitzen konnte sie nur in der Weise, dass sie zwei Stühle dazu benutzte und die Geschwulst zwischen die Stühle zu hängen kam. Ausserdem will Pat. beim Hinsetzen oder Hinlegen ein Glucksen nach innen, wie sie selbst sich ausdrückt, bemerkt haben. Sobald Pat. sich wieder erhob, gluckste es wieder nach aussen, jedoch ohne irgendwelche Schmerzempfindung. Auf Zureden ihres Mannes und der Hebamme in ihrer Heimath liess sie sich bewegen, nach Greifswald zu kommen, wo sie sich entschloss, behufs Radikaloperation sich am 12. I. 97 aufnehmen zu lassen.

Status präsens. Pat. ist von mittelgrosser Statur, ziemlich kräftigem Knochenbau, etwas schlaffer Muskulatur und geringem Panniculus adiposus. Die Farbe der Wangen ist gesund. Lippen und Conjunktiven etwas anämisch. Die Farbe der allgemeinen Körperhaut ist gelblich weiss und fühlt sich etwas trocken an. Exantheme, Oedeme, Decubitus bestehen nicht, dagegen findet sich etwa 5 cm oberhalb des linken Sprunggelenks eine vollkommen vertheilte Narbe. Sie rührt her von einem Geschwür, das jahrelang geeitert haben soll, bis es auf Auflegen von Vaselinumschlägen geheilt ist. Die Temperatur in der Achselhöhle gemessen beträgt 36,6°. Pupillen reagiren auf Lichteinfall. Drüsenanschwellungen bestehen nicht.

Syst. nerv. Das Sensorium ist frei, Pat. leidet nicht an Kopfschmerz und Schwindel, der Schlaf ist gut. Abnorme Stimmungen bestehen nicht, ebensowenig Sensibilitäts- und Motilitätsstörungen. Die Reflexe sind normal erhalten.

Systema circul. Herzklopfen, Stiche in der Herzgegend bestehen nicht. Herzspitzenstoss ist deutlich fühlbar und schwach sichtbar, im fünften Intercostalraum etwas nach einwärts von der Mammillarlinie. Grenzen der Herzdämpfungsfigur: oben auf der 4. Rippe, rechts neben dem Sternum, links 2 cm nach einwärts von der Mammillarlinie. Die Herztöne sind rein und ohne Nebengeräusche. Die Inspektion und Auskultation der grossen Gefässe ergiebt nichts pathologisches. Der Puls ist voll und kräftig. Frequenz ungefähr 72 in der Minute.

Syst. resp. Atemnot, Stiche beim Luftholen, Husten, Auswurf bestehen nicht. Der Thorax ist gut gebaut. Die Athmung ist leidlich ergiebig und auf beiden Seiten gleichmässig. Frequenz der Athembewegung 20 in der Minute. Die Percussion ergiebt überall hellen, vollen Lungenschall; die Auskultation normales, vesiculäres Athmen. Der Pertocalfremitus ist normal erhalten.

System. Digest. Der Appetit ist gut. Über Aufstossen hat Pat. seit jeher zu klagen gehabt, dagegen besteht keine Übelkeit und kein Erbrechen. Die Zunge ist etwas belegt. Die Zähne sind defekt und wenig gepflegt. Foetor ex ore besteht nicht. Das Abdomen ist ziemlich aufgetrieben. Die Bauchdecken sind schlaff, auf Palpation kein Schmerzgefühl. Lebergrenzen oben: in der Parasternallinie am oberen Rand der sechsten Rippe, in der Mammillarlinie am unteren Rand der sechsten Rippe, in der Axillarlinie auf dem

oberen Rand der siebenten Rippe. Die untere Lebergrenze wegen bestehenden Meteorismus nicht genau bestimmbar. Die Milz ist nicht vergrössert.

Syst. urogen. Bei der Inspektion der äusseren Genitalien fällt zunächst die Schrägstellung der Schamspalte auf, sie verläuft von rechts oben nach links unten. An der untern Hälfte der rechten grossen Schamlippe hängt eine ca. mannskopfgrosse Geschwulst. Der grösste Umfang dieses Tumors beträgt 48 cm, seine Länge von der hinteren Kommissur an gemessen 20 cm. Der Tumor ist von vollständig normal aussehender Haut bedeckt, welche, sich einen breiten Stiel bildend, nach hinten auf die rechte Glutaealgegend überschlägt. Die Haut auf dem Tumor ist leicht verschieblich. Unter der Haut des Tumors sieht man zahlreiche grosse Venenstämme deutlich hindurchschimmern, die von der rechten Schenkelbeuge ausgehen. Der Tumor ist von ziemlich derber Consistenz, auf der Medianseite des Tumors etwa in der Verlängerung der Schamspalte kann man eine seichte Furche deutlich sehen und auch palpieren. Ausserdem besteht geringer Prolaps der hinteren Scheidenwand. Die bimanuelle Untersuchung ergiebt: Die Scheide ist weit. Die Portio steht in der Mittellinie, etwas nach hinten. Der äussere Muttermund ist geöffnet. Der Uterus liegt dextroretrovertiert. Bei der äusseren Betrachtung der Genitalien fällt noch das starke Hervortreten der kleinen Labien auf, was dadurch bedingt ist, dass die grossen Labien, durch die Schwere des Tumors nach unten gezogen, straff gespannt sind. Der Urin wird schmerzlos spontan entleert. Patientin klagt aber über sehr häufiges Urinieren, wobei jedesmal nur wenig Harn sich entleert. Öfters auch hat sie das Gefühl gehabt, Urin lassen zu müssen, ohne dass es ihr mög-

lich war, Harn zu entleeren. Doch diese Beschwerden waren nicht so gross, dass Pat. dadurch zur Operation veranlasst worden wäre, sondern der Tumor belästigte Pat. hauptsächlich durch seine Grösse. Am 15. Januar wurde die Operation vorgenommen. — Durch einen Manschettenschnitt wird die Haut des Tumors durchtrennt und zwar wird der Schnitt zwischen oberen und mittleren Drittel der Geschwulst angelegt, damit die Haut in hinreichendem Masse zur Deckung des Defekts nach der Operation verwendet werden kann. Die zahlreichen Gefässe werden abgeklemmt. Unter der Haut findet man etwas ödematöses Bindegewebe, das allmählich in das Geschwulstgewebe übergeht. Der Tumor wird mit einer starken Zange gefasst und etwas angezogen, alsdann wird der Stiel hart an der Vulva durchtrennt. Bei der Durchtrennung werden zwei Cystensäcke eröffnet; aus dem einen dieser Säcke dringen Dünndarmschlingen hervor, aus dem andern entleert sich eine klare hellgelbe Flüssigkeit. Wie sich später beim Kathetrisieren herausstellt, ist dieser zweite Sack die Blase gewesen, von der ein längliches ca. fünfmarkstückgrosses Stück mit entfernt worden war. Die beiden Säcke, der Peritonealsack und die Harnblase, werden sofort durch fortlaufende Katgutnähte geschlossen. Es muss angenommen werden, dass der Tumor durch seine Schwere das neben der Blase liegende Peritoneum sowie die Blase selbst stark nach unten gezerrt hat. Ausserdem war es schwierig oder besser gesagt unmöglich, wegen stark ödematösen Bindegewebes eine genaue Grenze zwischen dem eigentlichen Tumor und den übrigen Gewebsteilen zu ziehen. Zum Verschluss des Defekts ist genügend Haut vorhanden; der Verschluss wird in frontaler Richtung bewerkstelligt, die überflüssigen Hautpartieen werden

entfernt. Nach Anlegung einer Spica perinei wird in die Blase ein Dauerkatheter eingeführt. Es entleert sich fast reines Blut.

In den ersten beiden Tagen nach der Operation wird sehr stark mit Blut vermischter Urin entleert. Der Harn ist stark ammoniakalisch und von so penetrantem Geruch, dass der Beobachter unwillkürlich zum Husten gereizt wird. Eiweiss ist in dem Urin nachweisbar, doch nur geringe Spuren, die wahrscheinlich auf den Blutgehalt im Harn zurückzuführen sind. Eiter lässt sich darin nicht nachweisen, auch nicht in den folgenden Tagen. Patientin klagt über starke Schmerzen im Unterleib, die jedoch in den folgenden Tagen nachlassen. Die Temperatur in der Achselhöhle gemessen ist etwas erhöht und schwankt zwischen 37° und 37,5°. Der Puls ist ebenfalls in geringem Grade beschleunigt und schwankt zwischen 80 und 90 Schlägen in der Minute. Bei einem am 18. Januar vorgenommenen Verbandwechsel zeigen sich die Wundränder gut aneinander liegend, jedoch etwas ödematös. Bei einem Verbandwechsel am 20. Januar ist das Oedem bereits zurückgegangen. Bei den Verbandwechseln, die wegen geringer Blutungen ziemlich häufig vorgenommen werden müssen, wird jedesmal der Dauerkatheter erneuert. Am 23. und 24. Januar ist der Puls und die Temperatur wieder normal. Der Puls beträgt 72 Schläge in der Minute, und die Temperatur 36,6°. Der Urin ist wieder von klarer hellgelber Farbe und ohne pathologische Sedimente. Die Schwäche, über die Patientin in den ersten Tagen klagte, hat vollständig nachgelassen. Am 1. Februar wird der Dauerkatheter entfernt und Pat. darf das Bett verlassen. Am 6. Febr. werden die üppig wuchernden Granulationen mit Lapis geätzt. Am 11. Februar wird Patientin nach Hause

entlassen mit der Weisung, die Wunde, die bis auf eine etwa fünfpfennigstückgrosse Fläche verheilt ist, weiter mit unguentum basilicum bis zur vollständigen Heilung zu behandeln.

Der pathologisch-anotomische Befund ergiebt folgendes: das Präparat stellt einen grossen flachen länglich ovalen Tumor dar von 32 cm Länge, 21 cm Breite, und 5 cm Höhe, das Gewicht des ganzen Tumors beträgt 2442 gr. Auf der einen Seite fällt ein grösseres Stück Haut auf, im übrigen ist der Tumor vollständig von Binde- und Fettgewebe umgeben. Die Länge des Hautstückes entspricht etwa der Länge des Tumors, die Breite beträgt 10 cm. Makroskopisch betrachtet, zeigt die Haut eine sehr papillenreiche, weiche Oberfläche mit zahlreichen Pigmentablagerungen und hat im allgemeinen den Charakter der grossen Labien oder der männlichen Skrotelhaut. Das Hautstück ist ziemlich stark geschrumpft und lässt sich in grossen Falten von dem eigentlichen Tumor abheben, auch lässt es sich mit Leichtigheit stumpf von demselben abpräparieren. Auf der einen Seite schiebt sich zwischen Haut und Tumor eine ziemlich dicke Lage dunkelgelben Fettgewebes an, das etwas atrophischen Charakter hat. Dieses Fettgewebe geht allmählich in Bindegewebe über, das den übrigen Teil des Tumors umschliesst und fast gänzlich umkapselt. Das Bindegewebe ist von blassrosa Farbe, ist grösstenteils stark ödematös und stellenweis erheblich vaskulaririert. An vielen Stellen des Bindegewebes finden sich zahlreiche kleine rötliche Punkte, etwa stecknadelgross, die auf Blutungen, vielleicht infolge der Operation zurückzuführen sind. An zwei Stellen sieht man, umgeben von reichem Fettgewebe, zwei eröffnete Cysten länglich röhrenförmig von ungefähr 8—10 cm Länge und $1^1/_2$ cm Durchmesser. Die

Wandungen dieser Cysten werden gebildet durch ein derbes, festes, gelblichweiss glänzendes Gewebe. An einer Stelle, gegenüber dem Lappen von äusserer Haut, sieht man ein Gewebsstück aufsitzen, das durchaus von der Hauptmasse des Tumors verschieden ist. Man kann daran deutlich zwei Schichten erkennen, die obere gleicht ganz dem Aussehen der Schleimhaut der Blase, sie ist von rötlichgrauer Farbe und sammtähnlicher Beschaffenheit. Die darunter liegende etwa 8 mm dicke Schicht zeigt auf dem Durchschnitt ein zerrissenes, zerklüftetes Aussehen und erinnert ganz und gar an Muskulatur der Blase. Diese Muskularis zeigt eine Anordnung der glatten Muskelfasern zu grossen Strängen und Bälkchen, welche unter sich wiederum durch loses Bindegewebe zusammenhängen. Der Tumor selbst ist von so weicher und elastischer Konsistenz, dass man den Eindruck einer Fluktuation gewinnen kann. Auf dem Durchschnitt desselben sieht man ein grauweissliches, gleichmässiges, glänzendes, ziemlich derbes, festes Gewebe.

Es wird nun sofort am frischen Präparat eine histologische Untersuchung der verschiedenen Teile vorgenommen. Die Hauptmasse des Tumors besteht, wie sich an Zupf- und Schnittpräparaten nachweisen lässt, aus einem zarten, wellig angeordneten Fasergewebe, dass hier und da einen Kern- oder Gefässdurchschnitt erkennen lässt. Bei Zusatz von Essigsäure quellen die meisten Fasern vollständig auf, nur einzelne wenige feine Fasern erweisen sich gegen Zusatz von Essigsäure resistent. Um festzustellen, ob das wie Blasenschleimhaut aussehende Gewebsstück thatsächlich Schleimhaut ist, wird mit einer Lanzettnadel etwas von der Oberfläche abgestrichen und bei Zusatz von Wasser untersucht. Das abgestrichene Material besteht

ausschliesslich aus ungefähr rundlichen oder vielkantigen weichen Epithelien mit zarten körnigen Zellleibern und grossen bläschenförmigen Kernen und Kernkörperchen. Die Zellen unterscheiden sich durch ihr weisses zartes Protoplasma und die mehr abgerundeten Formen auf den ersten Blick deutlich von Epithelien der Oberhaut oder etwa der Scheide. Es kann kein Zweifel bestehen, dass sie der Schleimhaut der Harnblase entstammen. Somit wäre also durch die frische Untersuchung die Diagnose auf Fibroma molluscum sichergestellt und ebenso nachgewiesen, dass bei der Operation ein Stück der Blasenwand exstirpiert worden ist. Zur Untersuchung der feineren Strukturverhältnisse des Tumors werden Teile desselben in absolutem Alkohol gehärtet und ebenso auch ein Stück der Blasenwand eingelegt. Bezüglich dieses letzten Punktes sei nur kurz erwähnt, dass auch die Untersuchung des gehärteten Präparats die Diagnose auf Blasenwand vollständig bestätigte, falls von irgend einer Seite gegen die am frischen Präparat gewonnene Diagnose Zweifel erhoben werden sollte. Die gehärteten Stücke werden, in Xylol aufgehellt und in Paraffin eingebettet, geschnitten, die Schnitte teils mit Saffranin, Gegenfärbung Pikrinsäure, teils mit Haematoxilin Kontrastfärbung mit Eosin oder Pikrinsäure gefärbt und mit Kanadabalsam eingeschlossen, untersucht. Bei der Durchmusterung mit der schwachen Vergrösserung ergiebt sich, dass die Schnitte ziemlich gleichmässig in den verschiednen Teilen beschaffen sind. Überall sieht man ein feinfasriges Verhältnis von mässig kernarmem Bindegewebe, das nur in der Umgebung der vorhandenen Gefässe eine reichlichere Anhäufung von Kernen zeigt. Bei der stärkeren Vergrösserung sieht man, dass die Kerne in der grösseren Mehrzahl hoch entwickelte

Kernformen darstellen, sie haben fast sämmtlich den Typus der Endothelkerne. Ihre Gestalt ist oval oder mehr spindlig oder auch sternförmig, bei allen ist deutlich eine Kernmembran, ein feines Chromatingerüst mit ein oder zwei Kernkörperchen zu sehen. Abweichend von diesen Kernen sind die in der Nähe der Gefässe anzutreffenden grossen Zellen mit einem grobkörnigen Protoplasma umgeben, dessen Körnchen mit Saffranin intensiv sich tingieren und die so häufig bei chronischer Entzündung angetroffen werden und unter dem Namen Mastzellen bekannt sind. Andere Chromatinformen unterscheiden sich von der grossen Mehrzahl weniger durch ein verschiedenartiges Aussehen, als vielmehr durch die ungewöhnliche Klarheit. Sie liegen ganz gewöhnlich in sehr kernarmer Umgebung, sind meistens langgestreckt und spindelförmig und vielfach nur ganz blassrot gefärbt. Sie stehn in einem so innigen Zusammenhange mit den Bindegewebsfasern, dass sie denselben nicht sowohl anzuliegen, sondern vielmehr einzuliegen scheinen, mit andern Worten beim Verfolgen solcher Fibrillenbündel sieht man plötzlich einen Abschnitt dieser Bündel, der nicht wie die Grundsubstanz reagiert, sondern Kernfärbung annimmt, kurzgesagt ein Kern ist. Die Bilder machen ganz und gar den Eindruck, dass eben Abschnitte dieser Fibrillenbildung Kerne sind. Ausdrücklich sei hervorgehoben, dass es sich hierbei nicht etwa um mangelhafte Entfärbung handelt derart, dass etwa dicke oder feste Schichtenteile der Intercellularsubstanz wegen mangelhafter Entfärbung Saffraninfarbstoff zurückgehalten hätten, vielmehr sind diese fraglichen roten Gebilde deutlich als blasse Kerne von Endotheltypus mit Kernmembran und Kernkörperchen zu erkennen. Es erinnern diese Bilder ausserordentlich an jene die man in jungem

Narbengewebe antrifft und die offenbar Übergangsformen bei den Umbildungsprocessen der Zellen zur Intercellularsubstanz darstellen. Die Intercellularsubstanz zeigt auch an dem gehärteten Schnitte das Aussehn eines weichen fasrigen lockergefügten Bindegewebes.

Durch die mikroskopische Untersuchung ist also die Diagnose auf Fibroma molluscum, die schon makroskopisch beim Durchschneiden des Tumors gestellt wurde, vollkommen bestätigt worden. In der That sind Fibrome von derartiger Grösse an den äusseren weiblichen Genitalien grosse Seltenheiten, so spricht Virchow in seiner Onkologie die Ansicht aus, dass derartige Fibrome meist vom Rumpfe des Körpers ausgehen, dass sie aber an den äusseren weiblichen Genitalien äusserst selten sind. Trotz eifrigen Nachsuchens in der Litteratur habe ich nur wenige Fälle gefunden, die dem vorliegenden gegenüber als gleichwertig angesehen werden können. Im Folgenden will ich sie kurz erwähnen. Zunächst in den Pariser Thesen 1883 finden sich 3 Fälle aufgezeichnet: (Thése pour le Doctorat en Médicine Présentée et soutenue le vendredi 3 août 1883 par Ernest Amourel. Des Tumeurs fibreuses des grandes lévres).

Erster Fall (pag. 17):

Es handelt sich um eine 41 Jahr alte Wäscherin, die vollkommen gesund und kräftig war. Patientin war mit drei grossen Tumoren behaftet, von denen der grösste von der rechten grossen Labie ausgehend von der Wurzel des Stiels aus gemessen 13 Zoll lang war, sein grösster Umfang war 25 Zoll. Sonst bietet dieser Fall nichts besonderes.

Zweiter Fall.

Bei weitem interessanter ist der zu zweit erwähnte Fall (pag. 23). Patientin ist eine 33 Jahre alte Frau

Namens Ponjout, sie war mit einem Tumor an der linken unteren grossen Labie zur Welt gekommen. Der Tumor war ganz allmählich gewachsen, ohne dass die Monstruation irgend welchen Einfluss auf das Wachstum gehabt hätte. Mit 29 Jahren verheirathete sie sich und bei eintretender Gravidität nahm der Tumor plötzlich an Umfang stark zu. Nach der Gravidität sank der Tumor zusammen, so dass er wieder so gross war wie vor der Gravidität. Der grösste Durchmesser dieses Tumors war 38 cm, der Umfang 55 cm, das Gewicht 3700 gr.

Dritter Fall (pag. 28):

Patientin war eine 40 Jahre alte Frau, die sich guter Gesundheit erfreute und in keiner Weise über Störungen in ihrem Allgemeinbefinden zu klagen hatte. An der rechten grossen Labie hatte sie einen grossen Tumor, der in einem Zeitraum von 12 Jahren ganz allmählich gewachsen war, ohne dass Patientin irgend welche Beschwerden durch ihn gehabt hätte. Von Fürst (Archiv für Gynaekologie pag. 103 wird ein Fall erzählt, wo es sich um eine 40 Jahr alte Frau handelt, die seit dem 29. Jahre verheiratet war. Bei der bald nach der Verheiratung eintretenden Schwangerschaft will Patientin an der rechten grossen Schamlippe eine warzenähnliche etwa erbsengrosse Erhöhung bemerkt haben. Am Ende der Schwangerschaft war die Geschwulst etwa so gross wie eine grosse Weinbeere. Bis zum 38. Lebensjahre hatte der Tumor nur wenig an Umfang zugenommen, jedoch von da an wuchs er bedeutend schneller. Dadurch, dass der Tumor öfters beim Urinieren mit Harn benetzt wurde, trat Entzündung und Schmerzhaftigkeit ein. Patientin gab an, dass die Geschwulst vor Eintritt der Menstruation jedesmal voller und dicker wurde, schon während der

Blutung liess die Anschwellung nach, um nach der Menstruation wieder schlaff und faltig zu werden. Die Länge des Tumors beträgt 8 cm, der grösste Umfang 13,5 cm. Schroeder berichtet in seinem Handbuch der Krankheiten der weiblichen Geschlechtsorgane pag. 54, dass er selbst ein Fibrom an den grossen Labien von etwa Kindskopfgrösse gesehen hat. Ebenso findet sich daselbst eine Abbildung eines Fibroids des Labium majus von ziemlich bedeutendem Volumen bis zu den Knieen etwa hinabreichend. Von Holzmann (Inauguraldissertation Marburg 1896, Fibroma molluscum labii maioris dextri, wird ein Fall erzählt, wo es sich auch um einen Tumor von ziemlich bedeutender Grösse handelt. Derselbe wog 6850 gr, war von 30 cm Länge, 26 cm Breite und 47 cm Umfang. Pat. hatte vor 9 Jahren bemerkt, dass die rechte Schamlippe etwa doppelt so gross war als die linke. Zwei bis drei Jahre vor der Operation war der Tumor nur verhältnismässig wenig grösser geworden, dann auf einmal zu seinen oben beschriebenen Dimensionen angewachsen. Patientin war in keiner Weise in ihrem Allgemeinbefinden durch das Wachstum des Tumors geschädigt worden, bei Eintreten der Menstruation will sie ein Anschwellen der Geschwulst bemerkt haben.

Allen diesen Fällen ist der fieberfreie, schmerzlose, nicht entzündliche Verlauf im Wachstum des Tumors gemeinsam und ausserdem sieht man daraus, dass sowohl das Entstehen als auch das weitere Wachstum eines Fibroms in keiner Weise auf den Zustand und das Allgemeinbefinden der Patienten von Bedeutung ist. Diese Momente sind für Fibrome charakteristisch und typisch und fielen bei der Diagnose entscheidend ins Gewicht zur Unterscheidung von Elephantiasis der Genitalien, denn, wie aus der Litteratur ersichtlich,

liefert die Elephantiasis häufig geschwulstartige Vergrösserungen der Labien, die, rein anatomisch betrachtet, wohl für Fibrome gehalten werden können. Bei dem kolossalen Umfange der Geschwulst hätte man sehr wohl auch noch an Lipome, Myome und allenfalls auch noch an Inguinalhernien denken können. Von vornherein der Grösse wegen waren auszuschliessen Cysten, Hämatome, Sarkome und Carcinome. Für Cysten, die an den weiblichen Genitalien ziemlich häufig sind, wäre auch noch Fluktuation resp. Punktion bei der Diagnose entscheidend gewesen. Hämatome kommen gewöhnlich im Anschluss an irgend ein Trauma oder im Wochenbett vor, ausserdem haben sie meist eine verfärbte Hautoberfläche und verursachen Schmerzen. Sarkome und Carcinome sitzen meist dem Gewebe, aus dem sie sich herausbilden, breit und fest auf, gehen gewöhnlich mit Störungen im Allgemeinbefinden und mit metastatischen Drüsenanschwellungen einher. Wie schon oben erwähnt, war man sehr wohl berechtigt, an Lipome und Myome zu denken. Beide Arten von Tumoren kommen in derartiger Grösse vor, ihr Wachstum verläuft ganz allmählich ohne irgend welche Störungen des Allgemeinbefindens des Patienten. Lipome weisen allerdings oft einen lappigen Bau auf, doch ist dies keineswegs immer der Fall. Wie schwierig oft es ist, bei derartigen Tumoren eine bestimmte Entscheidung zu treffen, kann man daraus erkennen, dass gar nicht selten die Diagnose, die vor der Operation gestellt wurde, sich nach Exstirpation des Tumors als irrig erwies. So führt Holzmann in seiner schon oben erwähnten Dissertation zwei Fälle aus der Erlanger Frauenklinik an, wo in ähnlichen Fällen die Diagnose auf Lipom gestellt war, wo sich dann nach der Operation der Tumor als Fibrom herausstellte.

Sitz und Grösse des Tumors hätten auch den Gedanken an Inguinalhernien aufkommen lassen können. Sowohl eine Hernia labialis anterior wäre möglich gewesen, als auch ganz besonders eine Hernia labialis posterior, worür das breite Uebergreifen des Stiels auf die Glutäalgegend entscheidend gewesen wäre. Diese letzteren Hernien sind allerdings äusserst selten. Winkel führt in seinem Lehrbuch der Frauenkrankheiten (pag. 23) zwei Fäile an, die er selbst gesehn hat und weist in der Litteratur auf zwei Fälle hin, wo es sich auch um derartige Hernien handelt.

Stoltz. Gaz. méd. de Strasbourg 20. 1. 1845. G. Veit's Lehrbuch 1867 p. 521, Koenig's Lehrbuch der Chirurgie 1877, Bd. II, pg. 201.

Diese Hernien treten dann vor dem breiten Mutterbande in einer Lücke der Fascia pelvis und des Levator ani herab nnd zeigen sich in dem hinteren Ende der grossen Schamlippe. Die Diagnose auf Hernie wird wohl in den seltensten Eällen falsch gestellt werden. Der tympanitische Schall ist allerdings nicht immer massgebend, da bekanntlich ausser den Darmschlingen, auch andere Teile sich finden, z. B. Netz, Ovarium, Tuben und sogar auch Uterus. Weiterhin ist für die Diagnose einer Hernie von Wichtigkeit das An- und Abschwellen der Geschwulst, die Zunahme bei Anstrengungen der Bauchpresse, die eventuelle Möglichkeit, die Hernie zu reponieren, das Verschwinden des festen oder flüssigen Inhalts, das Fühlen der Bruchpforte, das Wiederauftreten des Tumors bei Nachlass des Druckes seitens der reponierenden Hand.

Was die Aetiologie derartiger Fibrome anbetrifft, so scheinen nach Virchow hereditäre Verhältnisse dabei eine Rolle zu spielen. Für diese Ansicht spräche der oben zu zweit erwähnte Fall aus den Pariser

Thesen, in dem Patientin mit einem derartigen Tumor zur Welt kam. Von Oreillard (Molluscum pendulum de la vulve ayant subi un commencement de sphacèle Archives de toc. et de gynécol. 1893.) wird ein Fall erzählt, wo eine Patientin mit einem ziemlich grossen Tumor behaftet war und deren Schwester ebenfalls mit einem derartigen Tumor, wenn auch einem bedeutend kleineren, an der grossen Schamlippe behaftet war. Zweifellos könnte man in diesen beiden Fällen mit einiger Berechtigung an hereditäre Belastung denken. Andrerseits findet man auch vielfach die Ansicht vertreten, dass derartige Geschwülste auf Traumen zurückzuführen sind. So wird von Tarnier (Tarnier Tumeur fibroplastique de grandes lèvres Gazette des hospitaux 1872) ein Fall berichtet, wo eine Frau von einem Baum fiel und dabei auf einen darunter befindlichen Ast zu reiten kam. Einige Zeit darauf entwickelte sich an der getroffenen Stelle ein Tumor etwa nussgross, der sich später als Fibrom herausstellte. In den schon mehrfach erwähnten Pariser Thesen (pag. 16) wird ein Fall von einem 24jährigen Mädchen erzählt, bei der die Geschwulst auf direkte Verwundung zurückzuführen war. Sie fiel auf eine Porzellanvase und die Scherben der Vase schnitten ihr die rechte Labie auf. Die Wunde verheilte und nach ungefähr einem Jahre entwickelte sich aus der Narbe ein Tumor. Zweifellos wird die Ansicht, dass Traumen aetiologisch für Entstehung von Tumoren wichtig sind, von dem Gesichtspunkte geleitet, dass das eigentliche ursächliche Moment die congestive Hyperämie ist, die bei Trauma durch äusseren Reiz hervorgerufen wird. Von demselben Gesichtspunkte wird auch die Ansicht geleitet, nach der Menstruation und Gravidität für das Entstehen und das Wachstum derartiger Geschwülste wichtig sein soll.

Schroeder spricht in seinem Lehrbuche die Ansicht aus, dass Fibrome an den grossen Labien meist in der Zeit der Menstruation oder während der Gravidität entstehen und an Umfang zunehmen. In dem oben zu zweit erwähnten Falle aus den Pariser Thesen hat die Menstruation auf das Wachtum des Tumors gar keinen Einfluss, während die Gravidität eine bedeutende Volumenzunahme hervorruft. In dem von Holzmann erwähnten Falle wird ein deutliches Anschwellen während der Menstruation bemerkt. Fürst dagegen erzählt in seinem Falle, dass ein Anschwellen vor der Menstruation bemerkt wurde, wogegen schon wieder während und nach der Menstruation ein Abschwellen der Geschwulst sich zeigte. Endlich wird in den Pariser Thesen von einem Falle berichtet, wo ein Mädchen von 20 Jahren mit einem hühnereigrossen Tumor behaftet war. Deutlich will sie während der Regel ein Nachlassen der Geschwulst, nach der Regel ein Anschwellen der Geschwulst bemerkt haben. In dem in hiesiger Klinik zur Beobachtung gekommenen Falle war das Eintreten der Menstruation sowie der Gravidität, die Patientin noch vor $1^3/_4$ Jahren durchmachte, von absolut gar keinem Einfluss. Auch aetiologisch liess sich in keiner Weise etwas nachweisen, sondern Patientin gab an, dass der Tumor ganz von selbst entstanden sei.

Aus dem Angeführten ergiebt sich, dass bezüglich der Aetiologie sowohl, als auch des Wachstums sich bestimmte für alle Fälle geltende Regeln nicht aufstellen lassen. Es scheint hinsichtlich der Aetiologie, dass allerdings bei einer Reihe der Fälle hereditäre Verhältnisse mitspielen, bei einer andern Reihe von Fällen scheint Trauma die Ursache gegeben zu haben, wieder bei einer dritter Reihe von Fibromen wird ihre Entsehung in causalen Zusammenhang, mit der durch

Menstruation und Gravidität hervorgerufenen Hyperämie gebracht. Diese letztere ist auch für das Wachstum der Fibrome von sehr verschiedenem Einfluss, indem einige Patienten direkt angeben, dass während der Gravidität resp. der Menstruation eine besonders starke Vergrösserung der Tumoren stattgefunden hätte, während bei andern Fällen direkt im Gegenteil hierzu angegeben wird, dass während dieser Zeit ein Abschwellen bezüglich eine Verkleinerung der Geschwulst eingetreten sei.

Über die Therapie herrscht im Gegensatz zur Aetiologie und klinischen Verlauf keine Meinungsverschiedenheit, es ist klar und alle sind sich darüber einig, dass eine spontane Rückbildung solcher Tumoren nicht zu erwarten ist und, dass, falls die Patienten durch die Geschwülste belästigt worden, nur durch eine operative Entfernung Heilung und Abhülfe geschaffen werden kann.

Zum Schlusse erfülle ich noch die angenehme Pflicht Herrn Geheimrat Pernice für gütige Überweisung der Arbeit zu danken, ebenso spreche ich Herrn Privatdozenten Dr. Busse für gütige Beihülfe und Unterstützung bei der pathologisch-anatomischen Untersuchung meinen verbindlichsten Dank aus.

Lebenslauf.

Ich, Hans Rudolph Geldner, ev. Konfession, bin am 12. September 1869 in Pitschen Kr. Kreutzburg (Schlesien) geboren, als Sohn des Sanitätsrats Dr. Hugo Geldner †. Zuerst besuchte ich die Elementarschule zu Pitschen, und darnach das Johannesgymnasium zu Breslau und die Fürstenschule zu Pless, wo ich Ostern 1893 mit dem Zeugnis der Reife entlassen wurde. Ich studierte auf den Universitäten Breslau, Berlin, München und Greifswald. Im März 1895 bestand ich in Greifswald das Tentamen physicum, ebendaselbst am 9. Februar das Tentamen medicum und am 20. Februar das Examen rigorosum.

Während meiner Studienzeit hörte ich die Vorlesungen folgender Herren Professoren und Docenten:

Breslau.

Prof. Dr. Born, Prof. Dr. Mikulicz, Prof. Dr. Ponfick, Prof. Dr. Neisser, Prof. Dr. Kolaczek, Prof. Dr. Hirt, Prof. Dr. Fränkel, Dr. Weintraud.

Berlin.

Prof. Dr. Waldeyer, Prof. Dr. Hertwig, Prof. Dr. Mendel.

München.

Prof. Dr. v. Winkel, Prof. Dr. Angerer, Prof. Dr. Klaussner, Dr. Wolfsteiner, Dr. Herzog, Dr. Klein.

Greifswald.

Prof. Dr. Sommer, Prof. Dr. Ballowitz, Prof. Dr. Landois, Prof. Dr. Oberbeck, Prof. Dr. Limpricht, Prof. Dr. Schmitz, Prof. Dr. Pernice, Prof. Dr. Mosler, Prof. Dr. Helferich, Prof. Dr. v. Preuschen, Prof. Dr. Strübing, Prof. Dr. Schirmer, Prof. Dr. Arndt, Prof. Dr. Grawitz, Prof. Dr. Peiper, Prof. Dr. Schulz, Dr. Enderlen.

Allen diesen meinen hochverehrten Herren Lehrern sage ich hiermit meinen aufrichtigsten Dank.

Thesen.

I.

Bei grösseren Tumoren der äusseren weiblichen Genitalien ist eine Differentialdiagnose zwischen Lipom, Myom und Fibrom vor der Operation oft schwierig oder gar unmöglich.

II.

Auf die Entstehung und das Wachstum von Geschwülsten an den äusseren weiblichen Genitalien hat Menstruation und Gravidität einen sehr verschiedenen Einfluss.

III.

Man bekämpft Epidemien am besten durch sanitäre Massnahmen in der epidemiefreien Zeit.

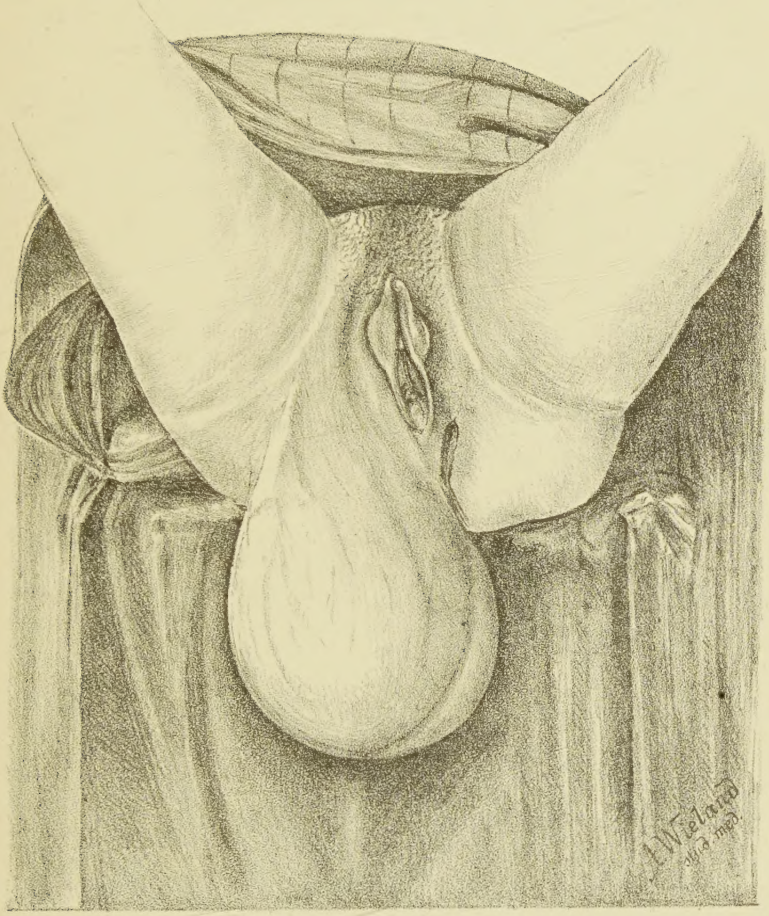

Litth. Anst. von Julius Abel, Greifswald.